

# ENDOPRÓTESE NÃO CIMENTADA NO TRATAMENTO DE TUMOR DE CÉLULAS GIGANTES DE TÍBIA, 18 ANOS DE EVOLUÇÃO

## CEMENTLESS ENDOPROSTHESIS IN THE TREATMENT OF GIANT CELL TUMOR OF THE TIBIA, EIGHTEEN YEARS OF EVOLUTION

Glauco Pauka Mello<sup>1</sup>, Helio Ayabe Sonehara<sup>2</sup>, Mario Armani Neto<sup>3</sup>

### RESUMO

Trata-se de um relato de caso de tumor de células gigantes de tibia proximal justarticular com fratura patológica. Paciente do sexo feminino, apresentando dor e aumento de volume local após ocorrência de queda da própria altura. Foi submetida ao exame clínico, ao estudo radiográfico e biópsia por punção. Feito diagnóstico de tumor de células gigantes. A paciente foi então tratada com ressecção tumoral e utilização de endoprótese não convencional parcial de tibia com preservação da superfície articular do platô tibial. A paciente evoluiu com melhora dos sintomas e manutenção da função articular do membro operado, ausência de recidiva e complicações, sem necessidade de reintervenções cirúrgicas em um seguimento de 18 anos.

**Descritores** – Tumores de Células Gigantes; Tibia; Joelho; Próteses e Implantes

### ABSTRACT

*A case report of a giant cell tumor of the proximal tibia justarticular with a pathological fracture. A female patient presenting pain and increase of local volume after a falling incident from an unelevated height. She underwent clinical examination, to radiographic study, and a puncture biopsy. A diagnosis of giant cell tumor was made. The patient was then treated with tumor resection and use of an unconventional partial endoprosthesis of the tibia with preservation of the surface of the tibial plateau. The patient evolved with improvement of symptoms and maintenance of joint function of the operated limb, absence of recurrence and complications, without necessity of reoperation during 18 years of follow-up.*

**Keywords** – Giant Cells Tumors; Tibia; Knee; Prostheses and Implants

### INTRODUÇÃO

O tumor de células gigantes é um tumor benigno agressivo, com tecido vascularizado e presença de células fusiformes ou ovoides, e pela presença de células gigantes tipo osteoclásticas<sup>(1)</sup>. Descrito inicialmente por Sir Astley Cooper<sup>(2)</sup>, foi denominado de tumor marrom por Paget<sup>(3)</sup>. Bloodgood<sup>(4)</sup> foi quem o definiu como tumor benigno de células gigantes. Segundo Geschikter e Copeland<sup>(5)</sup> e Willis<sup>(6)</sup> o tumor de células gigantes seria uma neoplasia de osteoclastos em meio ao estroma mesenquimal, devido à semelhança entre o gigantócito e

o osteoclasto não neoplásico. Jaffe *et al*<sup>(7)</sup> descreveram sua origem como derivada da célula do estroma, hipótese corroborada por Schajowics<sup>(8)</sup>, através de estudos de histoquímica e cultura celular, confirmou não haver diferenças significativas entre osteoclastos tumorais e os osteoclastos normais.

A graduação anatomopatológica é dada pelo seu estroma e não pelas células gigantes, que podem estar presentes em outras lesões tumorais ou pseudotumorais, como o tumor marrom, cisto ósseo aneurismático, o condroblastoma epifisário, o osteoblastoma e o fibroma não osteogênico<sup>(9)</sup>.

1 – Médico Chefe do Serviço de Cirurgia Ortopédica do Hospital Erasto Gaertner, Curitiba, PR.

2 – Médico Residente do Serviço de Cirurgia Ortopédica do Hospital Erasto Gaertner, Curitiba, PR.

3 – Médico Titular do Serviço de Cirurgia Ortopédica do Hospital Erasto Gaertner, Curitiba, PR.

Trabalho realizado no Serviço de Cirurgia Ortopédica Hospital Erasto Gaertner, Curitiba, PR.

Correspondência: Hospital Erasto Gaertner. Rua. Dr. Ovan de Amaral, 201. Jardim das Américas – Curitiba, PR – Brasil. CEP 81520-060. E-mail: glaucomello@brturbo.com.br, www.erastogaertner.com.br

Trabalho recebido para publicação: 03/11/09, aceito para publicação: 09/03/10.

Declaramos inexistência de conflito de interesses neste artigo

Costuma acometer pacientes com idades entre 20 e 40 anos, geralmente com fises de crescimento fechadas. A incidência do tumor de células gigantes na faixa etária até os 15 anos é de 1,7% dentre os casos dessas patologias. Outros estudos demonstram incidência ao redor de 0,8% de casos de tumor de células gigantes metafisárias em pacientes fise aberta<sup>(10)</sup>. Compromete com frequência similar ambos os sexos<sup>(11,12)</sup>. Desenvolve-se principalmente na região epifisiometafisária, sendo mais frequente na epífise distal do fêmur 28,2% e proximal da tíbia<sup>(13,14)</sup>. Apenas 5% ocorrem em ossos chatos, e o sacro é o local mais comum de ocorrência no esqueleto axial, podendo causar manifestações neurológicas<sup>(1,15)</sup>.

São tumores de aspecto insuflativos, geralmente arredondados ou ovalados, dispostos excentricamente, que podem destruir a região epifisária e articular, embora em geral a cartilagem articular costuma ser poupada. A ocorrência de fraturas na cortical do segmento acometido é comum, sendo mais frequentes no fêmur distal<sup>(16)</sup>. Por se tratar de um tumor epifisário o comprometimento articular pode estar presente com alteração funcional e derrame articular, simulando processos meniscoligamentares ou artríticos<sup>(14,17)</sup>. Os sintomas principais são a dor local e o aumento de volume, geralmente estando o início da história clínica relacionada com algum trauma<sup>(18,19)</sup>.

Metástases ocorrem em cerca de 1% dos casos, principalmente para o pulmão<sup>(20)</sup>, são pouco agressivas, sendo relacionadas com múltiplas manipulações e recidivas locais.

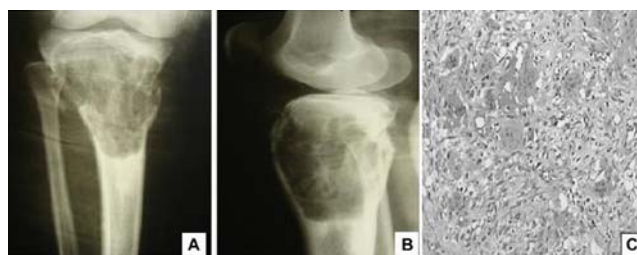
O objetivo deste estudo é relatar um caso de tumor de células gigantes de epífise proximal de tíbia com fratura patológica, utilizando uma endoprótese não convencional preservando a superfície articular do platô tibial com resultados funcionais, estéticos e clínicos gratificantes a longo prazo.

## RELATO DO CASO

Trata-se de uma paciente de 17 anos, sexo feminino, com dor e aumento de volume progressivo em região anterior de tíbia proximal direita com cinco meses de evolução. Após queda da própria altura, apresentou cominuição da cortical anterior ao exame radiológico, tratado em outro serviço com imobilização gessada inguinopodálica, sendo encaminhada ao Serviço de Cirurgia Ortopédica do Hospital Erasto Gaertner para avaliação. Ao exame físico notava-se tumoração visível e palpável em região anterior de tíbia proximal direita, com dor e impotência funcional do joelho direito.

O estudo radiográfico (Figuras 1A e B) demonstrou lesão epifisiometafisária a um centímetro da superfície articular do joelho, estendendo-se 15 centímetros distalmente em direção metafisária, de aspecto insuflativo, arredondado, afilando a cortical de forma excêntrica, e com cominuição da cortical anterior no terço médio da lesão. A paciente encontrava-se restrita ao leito na ocasião.

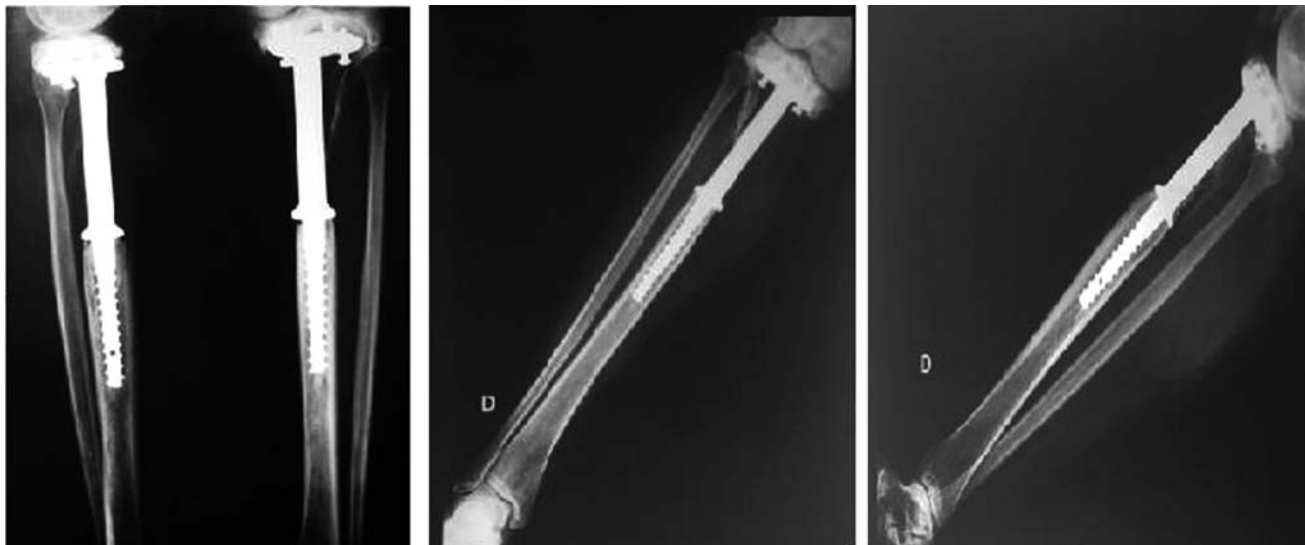
Foi proposta a realização de biópsia fechada com uso de trefina, para confirmação diagnóstica da lesão, tendo sido diagnosticado tumor de células gigantes ao exame anatomopatológico (Figura 1C). Diante destes achados,



**Figura 1** – A) Radiografia pré-operatória: frente com lesão insuflativa com cominuição da cortical anterior no 1/3 proximal de tíbia direita. B) Radiografia pré-operatória em perfil. C) Imagem da lâmina mostrando gigantócito em meio ao estroma mesenquimal.

da pouca idade da paciente e das características agressivas do tumor, optou-se pela realização da ressecção do segmento ósseo contendo o tumor, preservando a superfície articular do joelho com alocação de endoprótese não convencional de tíbia proximal (Figura 2A). A paciente foi submetida à antibioticoterapia endovenosa, durante a fase de indução anestésica, após antisepsia da pele o tumor foi abordado por via anterior longitudinal ao joelho, tendo sido realizado a ressecção do segmento ósseo acometido, preservando-se o mecanismo extensor. Em seguida foi realizado preparo do canal medular diafisário, com utilização de fresas de tamanhos progressivamente maiores, adaptando-se a haste ao osso. Após a primeira fase realizou-se a adaptação da prótese proximalmente abaixo da superfície do platô tibial fixando a com uso de parafusos esponjosos. Durante o fechamento dos planos anatômicos, houve a inserção de drenagem a vácuo. No pós-operatório a paciente era mantida sem uso de órteses e iniciou precocemente exercícios isométricos assistidos. A carga foi liberada após a 10ª semana, com auxílio de muletas.

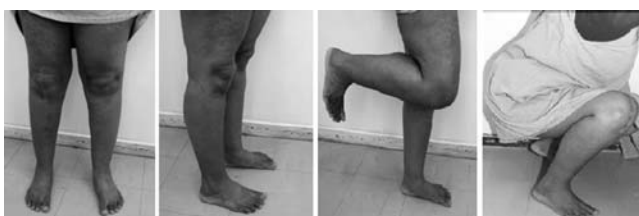A endoprótese utilizada foi desenvolvida e fabricada em titânio e polietileno no laboratório de bioengenharia do Hospital Erasto Gaertner no mesmo ano (Figura 2). Tendo como dimensões titânio (GR.S Ø19,10mm) e polietileno (GR.S Ø10mm).



**Figura 2** – A) Pós-operatório imediato: radiografia de frente e perfil (05/1991). B) Radiografia de controle de frente ao longo de 18 anos de seguimento (05/2009). C) Radiografia de controle de perfil ao longo de 18 anos de seguimento.

Atualmente a paciente encontra-se em pleno desempenho de suas funções laborativas (do lar), refere dor ocasional ao realizar atividades de marcha por tempo prolongado ou exercícios extenuantes (Figuras 3A, B e C). Apresenta discrepância atual medida através de escanometria (Tabela 1).

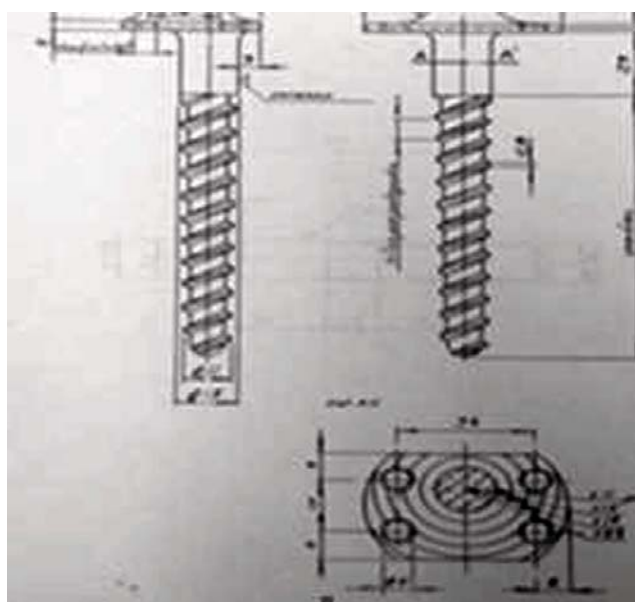
A avaliação radiográfica do joelho operado mostra relações articulares preservadas, ausência de alterações artrósicas, e partes moles sem particularidades. O mesmo tendo sido observado no membro não operado (Figura 4) (Figuras 2B e C).



**Figura 3** – Avaliação atual – 18 anos de pós-operatório: A) Apoio bipodálico de frente. B) Apoio bipodálico em perfil. C) Apoio monopodálico com flexão do membro operado. D) Paciente em posição agachada.

**Tabela 1** – Escanometria de membros inferiores.

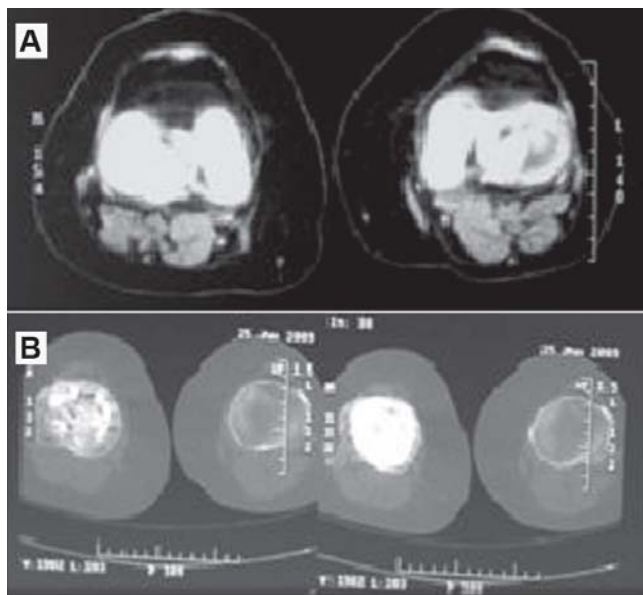
Medidas de escanometria	
Fêmur direito	47,00cm
Fêmur esquerdo	47,00cm
Tíbia direita	38,50cm
Tíbia esquerda	38,75cm
Membro inferior direito	85,50cm
Membro inferior esquerdo	85,75cm



**Figura 4** – Projeto original da prótese utilizada desenvolvida e fabricada no Laboratório de Bioengenharia do Hospital Erasto Gaertner, 1990.

Realizou também controle tomográfico de membros inferiores, apresentando desmineralização óssea no fêmur operado, porém com relações articulares preservadas e sem evidência de recidiva tumoral. O joelho esquerdo mostrou-se com elementos ósseos com forma e estruturas normais e lateralização da patela (Figuras 5A e B).

A avaliação fisioterapêutica consistiu-se em avaliação da dor, análise da marcha e avaliação antropométrica. Foi aplicada uma escala visual analógica, visando quantificar a intensidade dessa dor, na qual



**Figura 5** – A) Imagem tomográfica de fêmur distal direito e esquerdo. B) Imagem tomográfica de tíbia proximal direita e esquerda: pós-operatório com 18 anos de evolução.

a paciente relatou graduação de seis, classificando a dor como moderada, que atrapalha, mas não impede as atividades (Tabela 2).

A escala visual analógica<sup>(21)</sup> consiste em auxiliar na aferição da intensidade da dor no paciente, é um instrumento importante para verificarmos a evolução do paciente durante o tratamento e mesmo a cada atendimento, de maneira mais fidedigna. Também é útil para podermos analisar se o tratamento está sendo efetivo, quais procedimentos têm surtido melhores resultados, assim como se há alguma deficiência no tratamento, de acordo com o grau de melhora ou piora da dor.

A escala visual analógica pode ser utilizada no início e no final de cada atendimento, registrando o resultado sempre na evolução. Para utilizar a EVA o atendente deve questionar o paciente quanto ao seu grau de dor sendo que 0 significa ausência total de dor e 10 o nível de dor máxima suportável pelo paciente.

Em relação à marcha, foi realizada uma análise visual, na qual se verificou que a paciente apresentou passadas com maior duração e velocidade reduzida, porém todas as fases da marcha estavam presentes. Não é possível dizer precisamente se essas alterações são devidas

à prótese ou se são devidas ao padrão de marcha de pessoas obesas, tendo em vista que a paciente apresenta um índice de massa corpórea maior que 32.

A paciente foi submetida a análises antropométricas através de um paquímetro e fita métrica (Tabela 3), que mostrou mínimas alterações tróficas registradas nos membros inferiores.

Amplitude de movimento no lado operado foi de flexoextensão 150-0, de forma indolor, medida com auxílio de goniômetro.

**Tabela 3** – Medidas corporais para avaliação de alterações tróficas.

Altura	165,7	
Massa corporal	90,5	
Largura entre as espinhas ilíacas	24	
	Direito	Esquerdo
Comprimento coxa (grande trocânter e côndilo femural)	43,5	42,5
Circunferência coxa medial	64,3	66
Comprimento perna (epicôndilo até maléolo lateral)	41,5	42
Circunferência perna (região com maior volume)	39,5	39
Diâmetro joelho	12,7	11,3
Comprimento do pé	25,4	25,5
Altura do maléolo (maléolo lateral até o solo)	6	6
Diâmetro do maléolo (maléolo lateral e medial)	6,7	6,5
Largura do pé (parte mais larga do pé)	10,4	10,1

## DISCUSSÃO

As bases do tratamento do tumor de células gigantes são o local de ocorrência, a extensão da lesão e grau de agressividade tumoral.

A ressecção completa de ossos pode ser realizada em alguns casos sem prejuízo funcional acentuado ao paciente, como a ulna, fíbula e pequenos ossos da mão e do pé. A incidência de recidiva do tumor está relacionada com o tipo de tratamento realizado, sendo maior nos casos tratados com curetagem, associado ou não ao uso de enxertia óssea<sup>(22,23)</sup>. A curetagem deve ser acompanhada de um tratamento adjuvante local na tentativa de evitar a sobrevivência de células remanescentes<sup>(10)</sup>.

**Tabela 2** – Escala visual analógica.

0	1	2	3	4	5	6	7	8	9	10
Ausência da dor	Dor leve			Dor moderada			Dor forte ou incapacitante			Dor insuportável
	Não atrapalha as atividades			Atrapalha, mais não impede as atividades			Impede as atividades			Impede as atividades e causa descontrole



Dentre os quais citamos o metilmetacrilato, crioterapia, eletrocauterização, fenol e álcool. Sendo método corrente, em algumas lesões pouco agressivas e de localização privilegiada. No caso de lesões agressivas, com destruição óssea mais acentuada, as alternativas podem incluir a amputação proximal a lesão, indicada para lesões com características avançadas, infecção presente ou em vigência de malignização. Porém, mais usualmente, utiliza-se a ressecção em bloco com reconstrução através de endopróteses não convencionais, a ressecção em bloco com reconstrução biológica, usando enxerto (autólogo e/ou homólogo) ou transporte ósseo. A radioterapia tem sido proscrita pelo risco de malignização no tratamento dessas lesões e a embolização pode ser usada em tumor que se mostrem com vascularização abundante ou irressecáveis<sup>(1)</sup>.

A reconstrução do segmento após a ressecção da lesão tem sido baseada no estadiamento radiográfico, proposto por Campanacci *et al*<sup>(24,25)</sup>.

- 1 – Lesão quiescente ou intraóssea;
- 2 – Lesão ativa, com periósteo intacto;
- 3 – Lesão agressiva, com destruição do periósteo e invasão de tecidos moles.

Em lesões do tipo 1, pode-se realizar a curetagem isolada da lesão, podendo, no entanto, haver recorrências. Em lesões dos tipos 2 e 3, a ressecção completa da lesão é indicada. Dentre as diversas formas de reconstruir o segmento no qual foi ressecada a lesão tumoral, podemos citar a utilização de autoenxertos, homoenxertia, artrodese e endopróteses não convencionais como as principais modalidades utilizadas.

O uso de autoenxerto fica reservado para reconstrução de pequenos defeitos no tratamento de tumores quiescentes e intraósseos (grau 1 de Campanacci). As técnicas de homoenxertia com utilização de enxertos de banco de ossos, ganham lugar nos casos de ressecção em bloco, para casos com grave comprometimento da superfície articular. A realização de artrodese com uso de materiais de síntese e algumas modalidades de enxerto podem ser feitas na presença de infecção vigente ou impossibilidade do uso de endopróteses, principalmente em pacientes mais jovens com maior demanda física e expectativa de vida favorável. As utilizações de endopróteses não convencionais são descritas para reconstrução de grandes segmentos ósseos ressecados; no entanto, por se tratar de uma neoplasia benigna, alguns autores preferem utilizar métodos de reconstrução mais biológicos no tratamento destas lesões, enfatizando a desvantagem de sucessivas trocas de próteses espera-

das em pacientes acometidos principalmente em faixas etárias jovens, e devido à longa sobrevida apresentada por estes pacientes<sup>(1)</sup>.

Segundo Cassone *et al*<sup>(26)</sup>, os métodos utilizados de reconstrução, após realizar-se a ressecção em bloco da tibia proximal compreendem três problemas básicos: a grande perda óssea, a instabilidade do joelho e a perda do mecanismo extensor. Os mesmos autores citam que as principais complicações encontradas foram de natureza mecânica e infecciosa. Do ponto de vista mecânico, referem o desgaste do polietileno e rotura por fraqueza da haste do componente tibial, esta ocorrendo em um baixo índice, devido ao fato de a haste na tibia coincidir com os eixos mecânico e anatômico do membro, reduzindo o estresse.

MacDonald *et al*<sup>(27)</sup> descreveram que a fratura patológica não aumentava as chances de recorrência do tumor. O'Donnell *et al*<sup>(28)</sup> e Renard *et al*<sup>(29)</sup> concluíram haver correlação entre a ocorrência de fraturas patológicas e a recidiva tumoral. Garcia Filho *et al*<sup>(1)</sup> postularam que talvez a fratura dificulte a abordagem cirúrgica e torne a curetagem menos efetiva, não observando a relação entre a ocorrência e a fratura patológica com a invasão articular (entre) nos casos de tumor de células gigantes.

A paciente relatada era portadora de tumor de células gigantes, ativo com periósteo intacto, tendo sofrido uma fratura patológica após queda da própria altura, resultando em piora da dor e impotência funcional deambulatória. Optou-se pela preservação da superfície articular da paciente, utilizando-se uma ressecção segmentar com utilização de endoprótese não convencional de tibia proximal levando-se em conta a faixa etária jovem, a longevidade observada em pacientes com este tipo de tumor, e a possibilidade de sucessivas intervenções cirúrgicas a que seria submetida a paciente em vista a implantação de uma endoprótese substituindo a superfície articular do joelho. A utilização de curetagem simples e a utilização de autoenxerto foram descartadas em face da extensão e agressividade apresentada pelo tumor, e o uso de homoenxertia não era disponibilizado pelo serviço na ocasião do tratamento realizado.

A paciente encontra-se com poucos sintomas álgicos, com níveis funcionais satisfatórios da articulação do joelho, amplitude de movimento articular dentro dos limites de normalidade, sem limitações laborativas (do lar), e nas atividades de vida diária. Não apresentou evidências clínicas ou radiológicas (radiografias e TAC) de recidiva tumoral e permanece sem necessidade de revisão cirúrgica no momento. A utilização de endoprótese

parcial de tibia não cimentada preservando a articulação do joelho mostrou-se com resultados clínicos, radiológicos, funcionais e estéticos gratificantes a longo prazo.

## AGRADECIMENTOS

Agradecemos à: Juliana Carvalho Schleder – Especialista em Fisioterapia Oncológica do Hospital Erasto

Gaertner (HEG), Coordenadora do Curso de Pós-Graduação em Fisioterapia Hospitalar com Ênfase em Oncologia – HEG, Responsável pelo Ensino e Pesquisa do Setor de Fisioterapia – HEG, Mestranda em Tecnologia em Saúde pela PUCPR; Juliana Elizabet Jung – Médica Patologista do Hospital Erasto Gaertner; e Tânia Maria Carvalho Frigo – Secretária do CEPEP do Hospital Erasto Gaertner.

## REFERÊNCIAS

- Garcia Filho RJ. Diagnóstico e tratamento de tumores ósseos. Rio de Janeiro: Elsevier. 2005; p.285-309.
- Cooper A, Travers B. Surgical essays. London: Cox and Son; 1818.
- Paget J. Lectures on surgical pathology. London: Longmans; 1853.
- Bloodgood JC. Benign giant cell tumor of bone: its diagnosis and conservative treatment. *Am J Surg.* 1923;37:105-6.
- Geschikter DF, Copeland NM. Tumors of bone. Philadelphia: J.B. Lippincott; 1949.
- Willis GE. The pathology of osteoclastoma or giant cell tumors of bone. *J Bone Joint Surg Br.* 1949;31:236-8.
- Jaffe HL, Lichtenstein L, Portis R. Giant cell tumor of bone. Pathologic appearance, grading, supposed variants and treatment. *Arch Pathol.* 1940;30:993-5.
- Schajowics F. Giant cell tumors of bone (osteoclastoma): a pathological and histochemical study. *J Bone Joint Surg Am.* 1961;43(1):1-3.
- Camargo OP. O estado da arte no diagnóstico e tratamento do tumor de células gigantes. *Rev Bras Ortop.* 2002;37(10):424-9.
- Croci AT, Camargo OP, Oliveira NRB, Campos Filho R, Okane SY. Tumor de células gigantes em pacientes com imaturidade esquelética. *Rev Bras Ortop.* 1994;29(9): 677-80.
- Aegerter E, Kirkpatrick JA. Orthopaedic diseases. Philadelphia: W.B. Saunders; 1975.
- Larsson SE, Lorentzon R, Boquist L. Giant-cell tumor of bone. A demographic, clinical, and histopathological study of all cases recorded in the Swedish Cancer Registry for the years 1958 through 1968. *J Bone Joint Surg Am.* 1975;57(2):167-73.
- Lichtenstein L. Bone tumors. St. Louis: C.V. Mosby; 1972.
- Jaffe HL. Tumors and tumorous conditions of the bones and joints. Philadelphia: Lea & Febiger; 1958.
- Ottolenghi CE. Massive osteo and osteoarticular bone graft. Technic and results of 62 cases. *Clin Orthop Relat Res.* 1972;(87):156-64.
- Garcia Filho RJ, Wajchenberg M, Justino MAF, Korukian M, Yshihara HI, Ponte FM. Tumor de células gigantes Análise da invasão articular, fratura patológica recidiva local e metástase para o pulmão. *Rev Bras Ortop.* 1997;32(11):854-6.
- Cameron GW. Giant-cell tumor of the patella. *J Bone Joint Surg Am.* 1955;37(1):184-7.
- Hutter RV, Worcester Junior JN, Francis KC. Benign and malignant giant cell tumors of bone. A clinicopathological analysis of the natural history of the disease. *Cancer.* 1962;15:653-90.
- Levine HA, Eurile F. Giant-cell tumor of patellar tendon coincident with Paget's disease. *J Bone Joint Surg Am.* 1971;53(2):335-41.
- Seradge H. Distal ulnar translocation in the treatment of giant-cell tumors of the distal end of the radius. *J Bone Joint Surg Am.* 1982;64(1):67-8.
- Carvalho DS, Kowacz PA. Avaliação da intensidade de dor. Migrâneas Cefaléias. 2006;9(4):164-8.
- Campbell CJ, Akbarnia BA. Giant-cell tumor of the radius resected by massive resection and tibial bone graft. *J Bone Joint Surg Am.* 1975;57(7):982-6.
- Goldenberg RR, Campbell CJ, Bonfiglio M. Giant-cell tumor of bone. An analysis of two hundred and eighteen cases. *J Bone Joint Surg Am.* 1970;52(4):619-63.
- Campanacci M. Giant cell tumor bone and soft tissue tumors. Wien:Springer-Verlag. p. 117-51.
- Campanacci M, Baldini N, Boriani S, Sudanese A. Giant-cell tumor of bone. *J Bone Joint Surg Am.* 1987;69(1):106-14.
- Cassone AE, Capannacci R, Campanacci M. Reconstrução da tibia proximal com prótese modular não cimentada após ressecção de tumores ósseos. *Rev Bras Ortop.* 1996;31(5):415-8.
- McDonald, D.J, Sim FH, Mcleod RA, Sim FH. Giant-cell tumor of bone. *J Bone Joint Surg Am.* 1986;68(2):235-42.
- O'Donnell RJ, Springfield DS, Motwani HK, Ready JE, Gebhardt MC, Mankin HJ. Recurrence of giant-cell tumors of the long bones after curettage and packing with cement. *J Bone Joint Surg Am.* 1994;76(12):1827-33.
- Renard AJ, Veth RP, Pruszczynski M, Wobbles T, Lemmens JA, van Horn JR. Giant cell tumor of bone: oncologic and functional results. *J Surg Oncol.* 1994;57(4):243-51.